

# 蹄病の85%は後肢でおこり その85%は外側蹄でおこる…なぜ？

## ～前肢 VS 後肢～

### 肢の骨格と胴体との結合方式

前肢の場合、肩甲骨と胴体が靭帯でつながっているため、前肢がうけた荷重をその靭帯のショック緩衝能によって和らげることができる。

後肢の場合、大腿骨と骨盤が股関節でつながっているため、後肢がうけた荷重が緩衝されることなく蹄に荷重される。

## ～前肢 VS 後肢～

### 可動性

前肢の場合、前後方向への可動性はもちろん、横方向への可動性が高い。つまり前肢は交差させることができるなど、蹄がうける荷重を自分の意思によって分散させることができる。

後肢の場合、前肢に比べ可動性が低い。大きな乳房のせいで交差させることはもちろん、股関節の可動域の制限により過度な開張は股関節脱臼の原因となる。

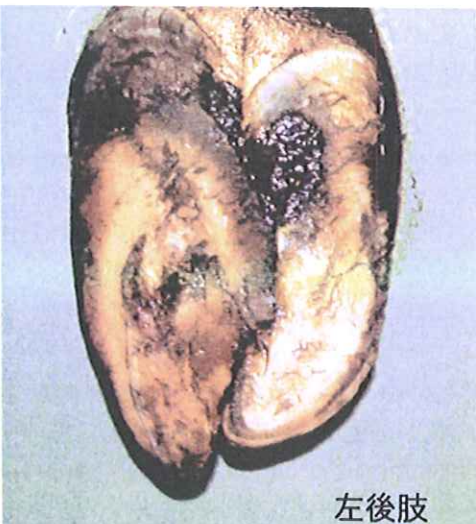
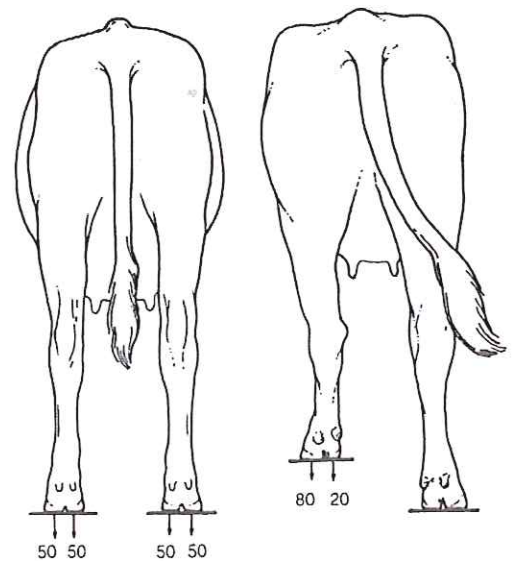
このように前肢に比べ後肢の場合、体の構造上の理由により自分の体重と固い床からの荷重は後肢の蹄にストレスを与えやすいといえる。

## ～内側蹄 VS 外側蹄～

### 歩様と荷重分配

前肢と違い後肢の歩様様式は左右に体を揺らしながら歩く歩様である。右の図は牛の蹄にかかる荷重をあらわしたものである。中立時は内外蹄に50:50の荷重であるが、ひとたび肢を踏み出すことで外蹄:内蹄は80:20の荷重分配となることを示している。つまり荷重の負荷は内側蹄よりも外側蹄で大きい。

このことで多くの負荷をうける外側蹄の“蹄葉(蹄真皮)”は圧迫による炎症をおこす。蹄葉とは蹄角質をつくる組織である。炎症を起こした蹄葉は未成熟でやわらかい角質を多く生産することで自らを守ろうとする。この反応は鉛筆やペンを長時間使用することでできる「ペンだこ」と同じで、生体とは外部からの断続的刺激から自らを守るため、その部分の組織を過剰造成する性質がある。



左後肢

結果として左の写真のような蹄ができあがる。フリーストール牛舎などで多くみられる蹄形である。

蹄尖(蹄の先端)は伸び、外蹄の蹄底が内蹄側にせり出している。このような蹄形となった牛は蹄を外転させる肢勢をとる。すなわち飛節を内側に寄せ、蹄の先を外に開くような肢勢であり、この肢勢はさらなる後肢外側蹄の過剰成長を促すことになり悪循環に陥る。このような蹄はもはや内外蹄の均等な負重や正常な歩行は不可能であり、様々な蹄病の序章となる。

このように後肢外側蹄は他の蹄にくらべて負重によるストレスを受けやすく、このことが後肢外側蹄に蹄病の多発する要因となっているのである。