

# 【難治性蹄疾患の治療におけるキャストの応用】

## はじめに

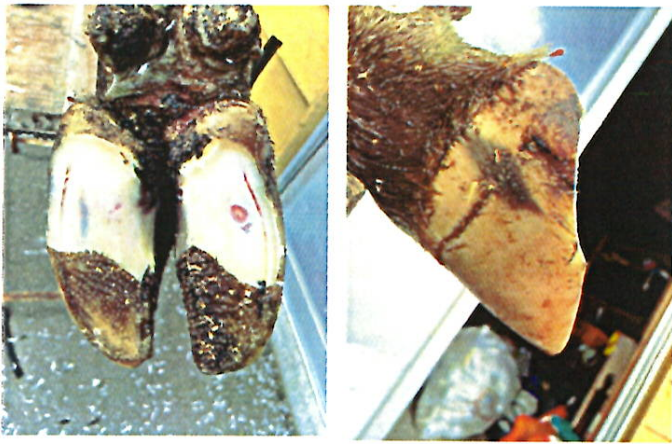日々、様々な蹄疾患に出会いながら治療していますが、特に治療が長期化し、難しいと感じる症例は、蹄の内蹄と外蹄の両方に角質病変がみられる場合です。

一般的には蹄底潰瘍や白線病などの蹄角質疾患の大部分は後肢外側蹄に発生します。その場合は病変の無い内蹄にブロック(ゲタ)を装着して病変部にかかる圧を少なくしますが、内蹄にも病変があるときにはブロック装着が難しく治療にも時間がかかります。

今回は、ちばNOSAI連の菊地獣医師が獣医学系の雑誌で発表された方法を参考にして治療を行いました。結果としては3例にキャストを使用した治療を行い、全症例で良い結果を得られましたので、報告します。

実際の症例の跛行の動画はありますが、写真を撮り忘れてしまいましたので、屠畜場からお借りした肢の写真を用いて手順を示します。

## 方法

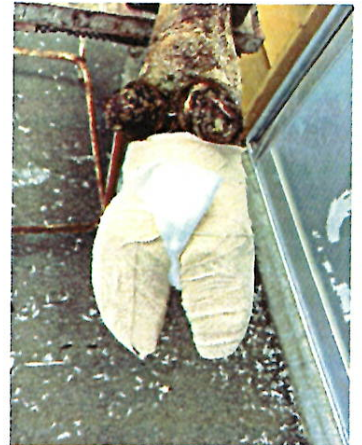

左写真：内蹄に蹄底潰瘍、外蹄に白線病が発生したと仮定して、ヒールレスにしました

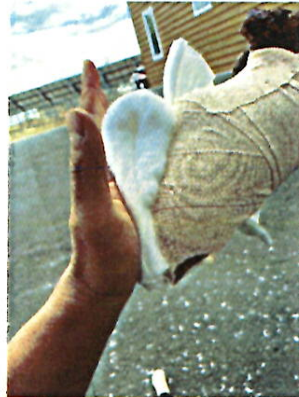右写真：横から見たとき



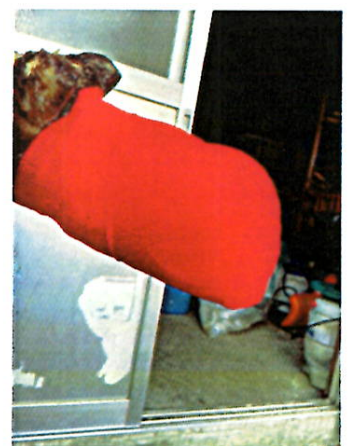左：エラスチコンバンデージで内蹄、外蹄を包む。



右：趾間にガーゼを一枚あてる



写真のように蹄底はコットンを厚く、蹄尖は薄くあてる。蹄底部のみでも良いかもしれない



全体をバンデージで包む



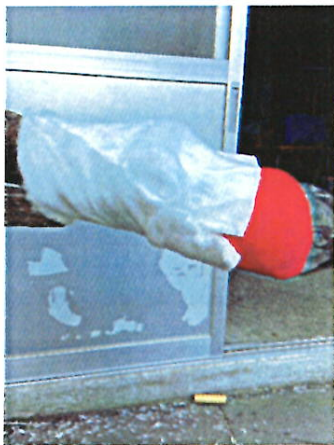Total Herd Management Service



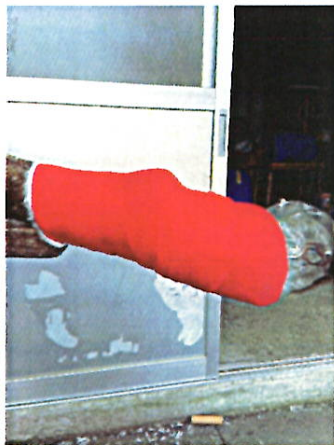左：副蹄の下にガーゼを当てる



右：コットンで繋と球節から頭側数cmまで覆う



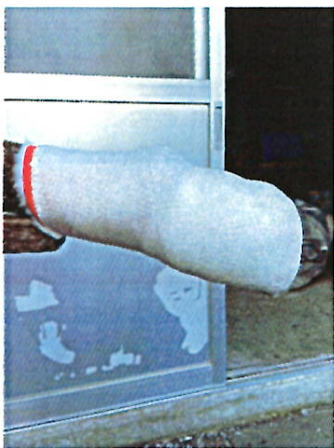
左：横から



右：全体をバンデージで巻く



キャストを巻く。キャストαを2ロール使えば足りる。



## 考察

菊地獣医師が発表した内容では、ブロックを蹄尖に装着してから、コットンやキャストを巻いていたようです。今回のコットンや包帯の巻き方等は私のオリジナルです。

このキャストによる処置の利点として報告の中では、

- 1、病変部のコットンによる被覆によるクッション性の向上
- 2、キャスト固定によって病変部へかかる圧力が分散される

が挙げられていました。

個人的な感覚としては、蹄底部のコットンを厚くし、キャスト固定をすることで、負重するときの蹄の角度が変わると感じました（正確にはキャスト固定時に地面に着く角度を少し調整可能ということ）。蹄を立たせる（角度を高くする）ようにキャストを巻くことで、蹄底部へかかる負重を大きく分散できているように思います。

また、副蹄より頭側にどれくらいまでキャストを巻くかという点ですか、基本的には副蹄のすぐ上まで巻けば問題ないと思います。しかし、バーススクレーパーを使用している農場では頭側までやや長くキャストを巻いた方が、キャスト内部に糞便が入ることが少ないように思います。

## まとめ

今回、跛行の消失までの期間は数日～1週間程度、キャストを外したのは3～4週間後でした。

以前はコットンを厚く巻くだけで対応せざるを得なかったのですが、跛行は残り、治療にも時間がかかっていました。そのため牛が牛群に戻るまで長期間を要しました。この方法では牛群に戻せるレベルに跛行が消失するまでの期間が短くなり、有効性を感じました。

本来はこのような跛行牛が発生しないことが理想ですが、重度の角質疾患に対しての一つのアプローチとして有効だと感じました。内外蹄の病変以外にもキャストは応用可能だと思いますので、もし、重度の跛行牛でお困りの際には一度、連絡いただきたいと思います。

YUSUKE IWASAWA



Total Herd Management Service