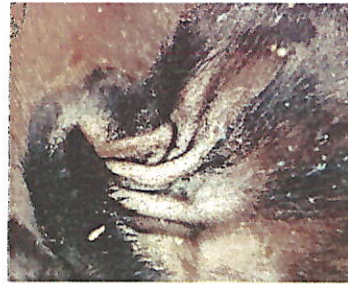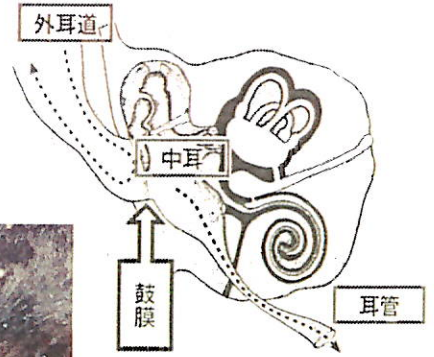


【耳標をつけるとき】

耳垂れ？中耳炎？


中耳炎疑い(中耳炎はマイコプラズマが原因のことが多い)で診療で呼ばれてみると、確かにその牛の片方の耳が垂れていましたが、よくみると、耳標で穴を開けた部分に膿がかなりたまっており、耳自体に汚れが多い状態でした。ヒトでピアスの穴を開けたときに膿むのと原因は同じです。穴を開けたときの傷から細菌感染を起こしていました。

中耳炎の治療では、鼓膜を穿刺し、中に溜まっている膿の洗浄を試みるのですが、今回は外耳炎を疑って治療を行いました。耳標は一時的に取らせていただき、耳毛をできる限り切って、耳自体をとにかく清潔に拭き、外耳道は洗浄を行いました。穴の化膿した部分には乳房炎軟膏を用いて抗生物質を塗布しました。



② 耳標をつける場所は血管を避け、中央部にしましょう。

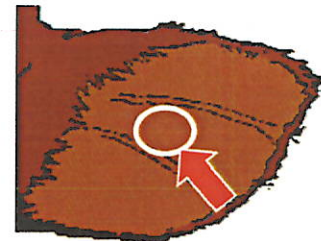耳は軟骨と皮膚でできています。耳の奥の方にいくほど軟骨の構造が複雑になり装着が難しく、傷口も複雑化するので化膿しやすい、手前すぎると耳標がとれやすくなります。




耳標部分から
耳が垂れる



中耳炎のときは耳根部
から耳が垂れる



矢印で示した位置に正しく装着してください。



さいごに

例で示した子牛は、穴は綺麗に治りましたが、耳は少し垂れた状態のままになってしまいました。

耳が化膿したところで命にかかわるものではありませんが、継続して膿が耳の中の方へ流れこむ状態になると、中耳炎になり、発熱等の全身症状を起こしたり、神経を傷害したり、子牛の増体に影響を与える可能性があります。

ヒトの耳に穴を開けると同じ気持ちで清潔感を保って行うだけで違うのではないのでしょうか。

もし同じような耳垂れの子牛を見つけたら教えてください！

小方可奈江

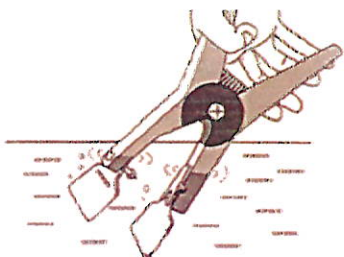
改めて

改めて耳標をつける際の注意事項ですが

① 耳標をつける前には、アプリケーション(耳標装着器)に耳標をつけた状態で消毒しましょう。

汚れた状態でつけることは化膿の原因になります。

消毒液



Total Herd Management Service